

# HİPOTİROİDİNİN SPERMATOGENEZİS ÜZERİNE ETKİSİ İLE TEDAVİDE L-TİROKSİN VE ÇİNKO KULLANIMI

Orhan YALÇIN<sup>1</sup> Lütfi TAHMAZ<sup>2</sup> İbrahim ÖZERCAN<sup>1</sup> Mustafa ERDOĞAN<sup>1</sup>  
İzzet KOÇAK<sup>3</sup> Çağatay ÇİFTER<sup>1</sup>

<sup>1</sup>Fırat Üniversitesi Tıp Fakültesi Elazığ-TÜRKİYE

<sup>2</sup>GATA Üroloji Anabilim Dalı -ANKARA

<sup>3</sup>Askeri Hastane Üroloji Kliniği Elazığ-TÜRKİYE

Geliş Tarihi: 07.08.1997

## Effects of Hypothyroidism on Spermatogenesis and The Treatment with L-Thyroxine and Zinc.

### SUMMARY

This study investigates the effect of hypothyroidism on spermatogenesis and the results of the treatment with L-thyroxine and zinc sulphate. Twentyfive sexually mature Wistar albino rats were used in the study. Five rats constituted the control group. The other 20 rats were administered with 5-propyl-2-thiouracil (PTU) for 14 days intraperitoneally in order to make the rats hypothyroidic. We divided these 20 rats into four groups according to the treatment method. Group B: No treatment was applied after hypothyroidy. Group C: L-thyroxine was administered for 15 days. Group D: Zinc sulphate was applied for 15 days. Group E: L-thyroxine and zinc sulphate were applied for 15 days. In conclusion, we observed that; in all 20 rats administered with PTU, T3, T4, and zinc serum levels were decreased to levels statistically significant from control group. TSH was increased to statistically significant levels from control group. Spermatogenesis was improved in all rats with hypothyroidy. With L-thyroxine and zinc sulphate therapy maximum increase was achieved in spermatogenesis.

*Key words: Hypothyroidy, spermatogenesis, L-thyroxine, zinc, rat.*

### ÖZET

Hipotiroidili erkek hastalarda spermatogeneziste oluşan değişiklikler ile tedavide

L-Tiroksin ve çinko kullanımının etkinliğini araştırmak amacıyla bu deneysel çalışma planlandı. Çalışmada toplam 25 adet dört haftalık matür Wistar-albino erkek rat kullanıldı. Ratlardan 5 tanesi kontrol grubu (Grup-A) olarak ayrıldı, geri kalan 20 adet rata hipotiroidi oluşturmak amacıyla 14 gün süre ile 5-Propyl-2-thiouracil (PTU) intraperitoneal yolla uygulandı ve bu 20 rat beşerli dört gruba ayrıldı. B grubuna hipotiroidi oluşturulduktan sonra herhangi bir tedavi verilmedi. C grubundaki ratlara L-tiroksin ile, D grubundaki ratlara çinkosülfat ile ve E grubundaki ratlara L-tiroksin ile birlikte çinkosülfat ile replasman tedavisi 15 gün süre ile uygulandı. Sonuçta PTU uygulanan ratların hepsinde serum T3, T4, TSH ve çinko değerlerinde kontrol grubuna göre anlamlı ölçüde düşme olduğu bu hipotiroidik ratlarda spermatogenezisin olumsuz yönde etkilendiği, tedavide en iyi sonucun L-Tiroksin ile çinkosülfatın birlikte kullanıldığı grupta alındığı gözlemlendi.

*Anahtar Kelimeler. Hipotiroidi, spermatogenezis, L-tiroksin, çinko, rat.*

### GİRİŞ

Hipotiroidi, tiroid hormonlarının eksikliği veya nadiren etkisizliği sonucu ortaya çıkan, metabolizmada

genel bir yavaşlama ile karakterize bir sendromdur. Ortaya çıktığı yaşa ve derecesine bağlı olarak özellikler gösterir.

Hipotiroidiler nedenlerine göre çeşitli gruplara ayrılırlar (Tablo-1). Hipotiroidi subklinik şekilde olabildiği gibi mikşödem, hatta acil tedavi gerektiren mikşödem koması şeklinde de ortaya çıkabilir, bebeklikte (kretenizm) ve çocukluk çağlarında (juvenil hipotiroidizm ve juvenil mikşödem) ortaya çıktığında kayda değer büyüme ve gelişme geriliğine yol açabilir (1). Hipotiroidide etkilenen değişik organlara ait değişik bulgular ortaya çıkar. Örneğin; deride mikşödem, gastrointestinal sistemde iştah azalması, besin alımı ve barsak peristaltizminin azalmasına bağlı kabızlık, olguların %12 sinde belirgin pernisiyöz anemi, oksijen ihtiyacının azalmasına bağlı total eritrosit seviyesinde ve eritropoetin yapımında azalma ile normokrom normositer anemi gelişebilir, vitamin B12 eksikliği ve malabsorbsiyondan ileri gelen folat yetmezliğine bağlı makrositer anemi, faktör VIII ve IX eksikliğine bağlı pıhtılaşma defekti gelişebilir. Tiroid hormonları büyüme hormonunun hem sekresyonunu hem de etkisini arttırmaktadır. Kemiğin normal maturasyonu için gereklidir. Hipotiroidide epifizer disgenezi, lineer büyümenin şiddetli bir şekilde geri kalması, oransız kısa boy, ekstremitelerin gövdeye oranla aşırı kısalığı ortaya çıkar. Alkalin fosfataz infantil ve juvenil hipotiroidide karakteristik olarak düşüktür. Hipotiroidide ayrıca enerji metabolizmasında yavaşlama, oksijen tüketiminde azalma, protein sentezinde ve yıkımında azalma, protein sentezindeki azlığa bağlı kemik ve yumuşak dokularda büyüme duraklaması, kapiller protein permeabilitesindeki artışa bağlı proteinüri, glukoz absorpsiyonunda yavaşlama, kolesterol yüksekliği, trigliseridlerde artış görülebilir (2,3,4). Hipotiroidizmde spermatogenezis de olumsuz yönde etkilenmektedir, ancak bunun hangi yolla olduğu tam olarak açık değildir (5,6,7).

Eser elementlerden birisi olan ve testiküler gelişme ile spermatogeneziste önemli rolü bulunan çinkonun metabolizmasında da tiroid hastalıklarına bağlı değişiklikler olduğu bilinmektedir. Hipotiroidi olgularında serum çinko konsantrasyonunun düştüğünü bildiren çeşitli klinik ve deneysel çalışmalar mevcuttur (8,9,10,11). Hipotiroidide serum çinko düzeyindeki düşmenin nedeni kesin olarak bilinmemektedir, bu konu ile ilgili olarak çinkonun diyetle alınımının azalması, gastrointestinal absorpsiyonun bozulması ve karaciğer ile dokular tarafından çinko tutulumunun artması suçlanmıştır (8,12). Çinko eksikliğinde; erkeklerde spermatogenezis ile primer ve sekonder seks karakterlerinin gelişimi, dişlerde doğum ve laktasyona kadar üreme sürecinin tüm bölümleri kötü yönde etkilenebilir. Çinko eksikliği olan ratlarda yapılan çalışmalarda ilk olarak seminifer tübülilerde atrofi gözlenmiştir (12). Çinko eksikliği halinde testiküler germinal epitelin atrofisi ile birlikte, testis, prostat ve pitüiter bezin gelişmesi geri kalmaktadır (12,13). Gonadotropin ve testosteron

tedavisi, bezdeki çinko konsantrasyonunu normal düzeyine çıkarmadan ratlarda dorsolateral prostatın hızlı büyüme ve gelişmesini sağlamıştır (13). Testiküler atrofi ve spermatogenez yetersizliği direkt olarak çinko eksikliğine bağlıdır, olgunlaşmanın son döneminde spermin içinde birikecek yeterli çinkonun hazır olması, spermatogenezin sürdürülmesi ve germinal epitelin canlılığının devam etmesi için vazgeçilmezdir (12,13).

Bu deneysel çalışmamızda hipotiroidik erkek ratlarda spermatogeneziste meydana gelen değişiklikler ile tedavide L-tiroksin ve çinko replasmanının sonuçlarını araştırmayı amaçladık.

## MATERYAL VE METOT

Bu çalışma 1996 yılında Elazığ Viroloji Enstitüsü'nden sağlanan ratlar ile aynı enstitünün hayvan laboratuvarında gerçekleştirildi. Deneysel ağırlıkları 210 - 340 gr (ort. 215 ± 34 gr) arasında değişen 25 adet dört haftalık matür Wistar-albino erkek rat kullanıldı. Ratlar deney sonuna kadar beşerli gruplar halinde kafeslerde tutuldu. Hayvanların beslenmesinde standart pellet yemi ve şehir içme suyu kullanıldı.

Ratlardan beş tanesi kontrol grubu olarak ayrıldıktan sonra geri kalan 20 tane hipotiroidi oluşturmak amacıyla 10 µg/kg/gün dozunda 5-propyl-2-thiouracil (Sigma) intraperitoneal olarak 14 gün süre ile verildi. 14. günün sonunda hayvanlar sekiz saat aç bırakıldıktan sonra hipotiroidinin testisler ve spermatogenezis üzerindeki etkilerini araştırmak amacıyla kontrol grubu dahil olmak üzere tüm ratlara genel anestezi altında tek taraflı orşiektomi uygulandı. Anestezi oluşturmak için herbiri 0.25ml/100 gr vücut ağırlığı dozunda olmak üzere 50 mg/ml konsantrasyonunda Ketamin HCl (Ketalar flakon, Parke-Davis) ve 20 mg/ml konsantrasyonunda Xylazine HCl (Rompon flakon, Bayer), ratların sağ arka bacaklarından intramüsküler olarak uygulandı. Anesteziden sonra, operasyondan yaklaşık iki dakika kadar öncesinde karnın traşları yapılan hayvanların operasyon sahası %10 Povidone-Iodine ile temizlendi. Skrotum içerisinde palpe edilen testislerden birer tanesi skrotal insizyon ile alındı. Alınan testisler içinde Bovin solüsyonu bulunan cam kaplar içerisinde saklandı. Skrotal insizyon 3/0 kromik atravmatik katgüt ile kapatıldı. Ayrıca serum T3, T4, TSH ve çinko konsantrasyonlarındaki değişimleri görmek amacıyla peroperatuar ve postoperatif yedinci ve 15. günlerde kan örnekleri (muhtemel bir çinko kontaminasyonunu önlemek için özel olarak temizlenmiş cam tüpler içerisine) alındı. Hayvanların yaralarına üç gün süre ile %0.9 NaCl ve Povidone-Iodine ile pansuman yapıldı, antibiyotik profilaksisi uygulanmadı. Deney grubundaki hayvanlar da operasyondan hemen sonra dört gruba ayrılarak kontrol grubu ile birlikte toplam beşer ratlık beş grup oluşturuldu.

**Tablo - 2: Deneysel hayvanlarında postop 7. ve 15. günlerde T3, T4, TSH ve serum çinko (Zn) değerleri (Ortalama±SD)**

Gruplar	Gün	T4(ug/dl)	T3(ng/dl)	TSH(uU/dl)	Serum Zn(ug/ml)
A	Postop 7.gün	5.8 ± 0.3	48 ± 11	54 ± 8	1.82 ± 0.03
	Postop 15.gün	5.6 ± 0.8	59 ± 7	37 ± 5	1.75 ± 0.05
B	Postop 7.gün	1.7 ± 0.1	19 ± 3	242 ± 32	1.24 ± 0.04
	Postop 15.gün	2.1 ± 0.2	23 ± 5	202 ± 29	1.28 ± 0.03
C	Postop 7.gün	4.9 ± 0.6	39 ± 9	64 ± 4	1.27 ± 0.05
	Postop 15.gün	5.1 ± 1.2	46 ± 4	96 ± 7	1.37 ± 0.07
D	Postop 7.gün	1.9 ± 0.8	21 ± 3	225 ± 4	1.39 ± 0.05
	Postop 15.gün	2.3 ± 0.7	20 ± 7	296 ± 11	1.44 ± 0.03
E	Postop 7.gün	5.2 ± 1.0	48 ± 12	37 ± 3	1.43 ± 0.02
	Postop 15.gün	6.4 ± 0.5	55 ± 11	42 ± 7	1.91 ± 0.03

**Deneysel grupları:**

A Grubu : Kontrol grubu

B Grubu : Hipotiroidi grubu

C Grubu : Hipotiroidi + L-tiroksin replasmanı grubu

D Grubu : Hipotiroidi + çinko replasmanı grubu

E Grubu : Hipotiroidi + L-tiroksin+çinko replasmanı grubu

Deneyin bu aşamasından sonra A ve B grupları standart yemle beslenmeye devam edildi. C-grubundaki ratlara cerrahi işlemin birinci gününden itibaren 5µg/gün L-tiroksin 1cc %0.9 luk NaCl içerisinde subkutan (SC) olarak uygulanmaya başlandı. D-grubundaki ratlara 40 mg/gün dozda çinko sülfat oral olarak 2 ml su içerisinde verilmeye başlandı. E-grubundaki hayvanlara ise 5µg/gün L-tiroksin'in 1cc %0.9 luk NaCl içerisinde SC olarak uygulanmasına ek olarak 40 mg/gün çinkosülfat oral yolla verilmeye başlandı, bu tedaviye 15 gün süre ile devam edildi. Onaltıncı gün hayvanların tamamına daha önce anlatıldığı teknikte genel anestezi altında orşiektomi yapıldı. Alınan testisler histopatolojik inceleme yapılmaya kadar Bovin solüsyonunda tespit edildi.

**Serum örneklerinde çinko analizi :** 0.2-0.3 ml civarındaki serum örneklerine nitrik asit/hidrojen peroksit'in 1/1 lik karışımından 0.5'er ml eklenerek 30 dakika oda sıcaklığında bekletildi. Daha sonra dikkatli bir şekilde çalkalanarak kaynatıldı ve 0.1-0.2 ml'lik artık kalıncaya kadar uçuruldu. Berrak kalıntı 1.5 M HNO<sub>3</sub> ile 1.5-2 ml ye tamamlandı. Atomik absorpsiyon spektrometresi ile (ATI Unicam Atomik Absorpsiyon Spektrometresi) çözeltilerin çinko konsantrasyonu ölçüldü.

Tüm gruplarda bulguların istatistiksel değerlendirilmesinde Posthoc Student-t testi Scheffe yöntemi kullanıldı.

**BULGULAR****I-Serum T3,T4 ve TSH değerleri:****1. PTU tedavisinden sonra:**

PTU verilen ratlardan 14. gün alınan serum örneklerinde kontrol grubu ile karşılaştırıldığında T3 ve T4 konsantrasyonlarında belirgin azalma mevcuttu (P<0.001). Yine bu gruplarda TSH konsantrasyonu kontrol grubuna göre anlamlı derecede daha yüksekti (P<0.001) (Tablo-2).

**Tablo - 1: Hipotiroidi nedenleri****I- Primer hipotiroidi (Tiroid bezi kökenli)****a- Tiroid dokusu kaybı ve yokluğu**

1. Tiroidektomi (postoperatuar hipotiroidi)
2. <sup>131</sup>I tedavisi veya eksternal radyoterapi
3. Kronik otoimmün tiroiditler
4. Geçici otoimmün tiroiditler
5. Subakut tiroidit
6. Tiroid zedelenmesini izleyen geçici hipotiroidi
7. Disgenetik tiroid
8. Tiroidin infiltratif hastalıkları

**b- Tiroid hormonu sentezindeki bozukluklar**

1. Doğuştan tiroid hormonu sentezindeki defekt
2. İyod eksikliği
3. İyod fazlalığı
4. Antitiroid ajanlar

## 2- Sekonder hipotiroidi (Hipofiz kökenli)

## 3- Tersiyer hipotiroidi (Hipotalamus kökenli)

## 4- Tiroid hormonlarına genel direnç

### 2. Operasyonun yedinci ve 15. günü:

Operasyon sonrasında L-tiroksin verilen C ve E grubu ratlarda yedinci ve 15. günlerdeki T3, T4 ve TSH değerleri kontrol grubuna yakın bulundu.

## II - Serum çinko değerleri:

### 1. PTU tedavisinden sonra:

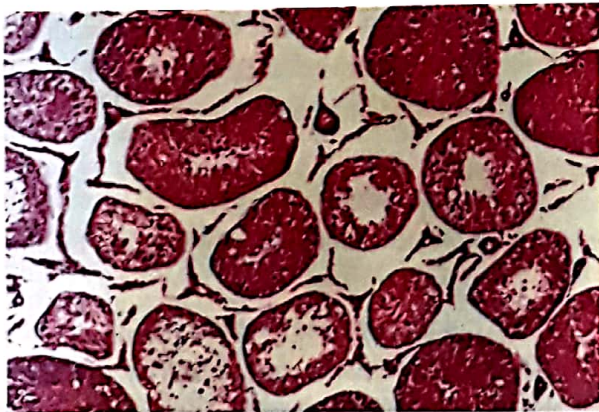
Gruplar arasındaki çinko değerleri karşılaştırıldığında, kontrol grubunun ortalama çinko değeri  $1.67 \pm 0.06 \mu\text{g/ml}$ , hipotiroidik grubun ise  $1.26 \pm 0.03 \mu\text{g/ml}$  olarak bulundu. Kontrol grubu ile karşılaştırıldığında PTU verilenlerdeki serum çinko değeri %24.5 daha az bulundu. Bu iki değer arasındaki farkın istatistiksel olarak anlamlı olduğu hesaplandı ( $P < 0.001$ ).

### 2. Operasyonun 7. ve 15. günleri:

Operasyonun yedinci ve 15. günleri serum çinko düzeyleri C, D ve E gruplarında yükselmiş olmakla birlikte C ve D grubunun değerleri B-grubuna oranla anlamlı değildi ( $P > 0.05$ ). Postoperatif 15. günde E-grubunun değerleri kontrol grubunun da üzerinde idi, aradaki fark kontrol grubuna göre anlamlı bulunmazken B- grubuna göre anlamlı bulundu ( $P < 0.001$ ).

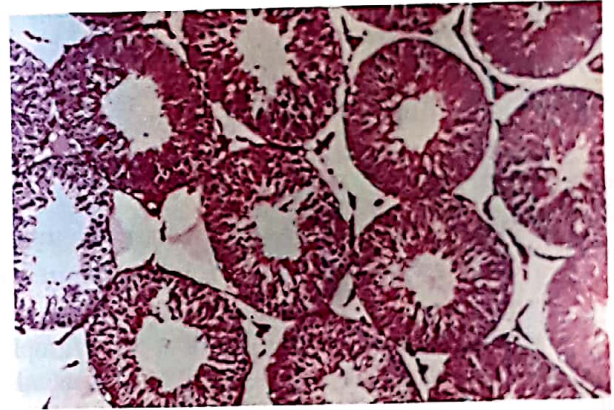
## III - Testislerin histopatolojik incelemesi:

1-Hipotiroidik grupta: Seminifer tubulus boyutlarında küçülme, lümeninde daralma, germinal tabakada incelleme, spermatogenezde spermatosit-1 evresinde duraklama ile interstisyumda ödem vardı (Şekil-1).

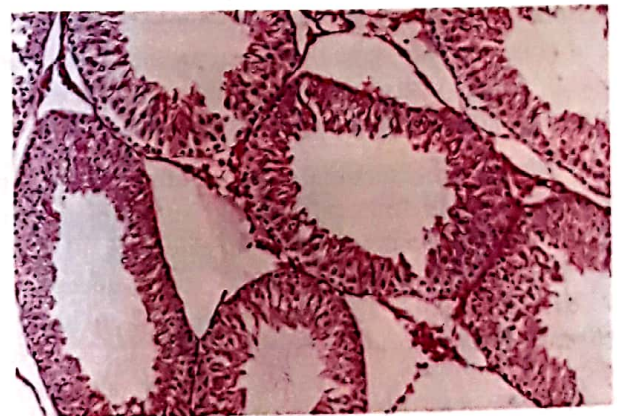


Şekil-1: Hipotiroidik rat testisi. Seminifer tubulus boyutlarında küçülme, lümeninde daralma, germinal tabakada incelleme, interstisyumda ödem ve spermatosit-1 evresinde duraklama.(HE X 100)

2- Tedavi grubunda: L-thyroxine ile tedavi edilen C grubunda; seminifer tubulus boyutlarında artma, germinal tabakada bir miktar kalınlaşma, interstisyumdaki ödemde azalma vardı. Spermatogenez çoğunlukla spermatid evresinde idi (Şekil-2). Çinko sülfat ile tedavi edilen D grubunun histopatolojik bulguları, hipotiroidik grup ile C grubunun arasında bir değerde idi. L-thyroxine ile birlikte çinko sülfat tedavisi alan E grubunda ise histopatolojik bulgular kontrol grubunda olduğu gibi idi. Seminifer tubulus boyutları, lümeni, germinal tabakanın kalınlığı normal olup spermatogenezise ait tüm hücreler mevcut ve arada Leydig hücreleri normal sayıda idi (Şekil-3).



Şekil-2: L-tiroksin tedavisi alan C grubu rat testisi: Seminifer tubulus boyutlarında artma, germinal tabakada kalınlaşma, interstisyumdaki ödemde azalma mevcut. Spermatogenez çoğunlukla spermatid evresinde. (HE X 100).



Şekil-3: L-tiroksin + çinko tedavisi alan E grubu rat testisi: Seminifer tubulus boyutları normal, spermatogenezise ait tüm hücreler mevcut. Leydig hücreleri normal sayıda. (HE X 100)

## TARTIŞMA

Çeşitli eser elementlerin metabolizmasının hormonlar tarafından etkilendiği bilinmekle birlikte bu etkilenmenin mekanizması ve etyolojisi tam olarak açık değildir. Eser elementlerden birisi olan çinkonun metabolizmasında da tiroid hastalıklarına bağlı olarak değişiklikler oluşmaktadır (7).

Dolev ve arkadaşları, hipotiroidili hastalarda plazma, eritrosit ve üriner çinko konsantrasyonunun düştüğünü bildirmişlerdir (11). Bir başka çalışmada, hipotiroidi oluşturulan ratlarda serum çinko düşüklüğü ile beraber böbrek ve duodenum gibi dokularda da çinko konsantrasyonunun azaldığı gösterilmiştir (13). Daha birçok klinik ve deneysel çalışmada hipotiroidi olgularında serum çinko konsantrasyonunun düştüğü bildirilmiştir(7,8,9,10). Biz' de çalışmamızda 14 gün süre ile PTU tedavisi uygulamak suretiyle hipotiroidi oluşturduğumuz ratlarda serum çinko konsantrasyonunda kontrol grubuna göre anlamlı oranda düşme olduğunu belirledik.

Ondört gün süre ile PTU tedavisi alan ratların serum T3, T4 TSH ve çinko değerleri kontrol grubu ile karşılaştırıldığında; T3 ve T4 değerleri kontrol grubuna göre anlamlı ölçüde düşük ( $P < 0.001$ ), TSH değeri ise anlamlı olarak yüksek bulundu ( $P < 0.001$ ). Bu bulgumuz bize, ratlarda 14 günlük PTU tedavisinin hipotiroidi oluşturmak için yeterli olduğunu gösteriyordu. Aynı şekilde tedavi sonrasındaki serum çinko değerleri kontrol grubuna göre anlamlı olarak düşük bulunmuştu ( $P < 0.001$ ) ve bu' da bize hipotiroidide serum çinko seviyesindeki düşmenin önemli olduğunu gösteriyordu.

Çalışmamızda, hipotiroidiye bağlı değişikliklerin zamanla kendiliğinden düzeliyor düzelmediğini araştırmak amacıyla B-grubundaki ratlara hipotiroidi oluşturulduktan sonra herhangi bir tedavi uygulamadık, kontrol grubunda olduğu gibi deney süresince sadece normal yem ve su ile besledik. Bu grubun deney bitimindeki serum T3, T4, TSH, çinko değerleri ile testislerindeki histopatolojik değişiklikleri deney başlamadan önceki ilk bulgular ile karşılaştırdığımızda, arada anlamlı bir farkın olmadığı ( $P > 0.05$ ), kontrol grubu ile karşılaştırdığımızda ise aradaki anlamlı farkın devam ettiğini ( $P < 0.001$ ) gördük. Bu bulgumuz bize zamanla spontan bir düzelmenin olmadığını gösteriyordu.

## KAYNAKLAR

1. Uzunlunoğlu A, Hipotiroidi, Iliçin G, Ünal S, Biberöglü K, Temel İç Hastalıkları, Güneş Yayınevi Ankara 1996; 237-246.

Postoperatif yedinci ve 15. günlerde; L-tiroksin verilen C ve E grubu ratların serum T3, T4 ve TSH konsantrasyonları kontrol grubuna yakın bulunmuştu, sadece çinko verilen D grubu ratlarda ise önemli bir değişiklik yoktu. Bu bulgumuz bize çinko tedavisinin tiroid fonksiyonları üzerine bir etkisinin olmadığını gösteriyordu. Yine postoperatif 15. günde C, D ve E gruplarında serum çinko düzeyleri yükselmiş olarak bulundu, ancak bu yükselme C ve D gruplarında B grubunun seviyesine yakın kalırken E grubunda çok belirgindi ve kontrol grubunun seviyesine ulaşmıştı. Bu bulgumuz' da bize hipotiroidide tek başına L-tiroksini ya da oral yolla çinko verilmesinin serum çinko seviyesini düzeltmede yeterli olmadığını bunun için mutlaka ikisinin bir arada kullanılması gerektiğini gösteriyordu ve muhtemelen oral yolla verilen çinkonun barsaklardan yeterince emilebilmesi için düzenli tiroid fonksiyonlarına' da ihtiyaç vardı. Testislerin histopatolojik incelenmesinde en iyi sonucun L-tiroksini + çinko ile tedavi ettiğimiz E grubunda alınmış olması' da bu görüşümüzü doğrular nitelikte idi. Konu ile ilgili olarak yaptığımız literatür araştırmamızda hipotiroidide, L-tiroksini ile birlikte çinko tedavisinin uygulandığı başka çalışmaya rastlamadığımız için bulgularımızı karşılaştıramadık. Bununla birlikte, hipotiroidide testislerin ve spermatogenezisin kötü yönde etkilendiğini bildiren ve bizim bulgularımızla uyumlu olan çeşitli yayınlar vardı (1,4,5,6,14,15).

Sonuç olarak:

1. Hipotiroidide serum çinko seviyesinde belirgin azalma olmaktadır.
2. Hipotiroidinin spermatogenezisi olumsuz etkilemesinde çinko eksikliğinin' de rolü vardır.
3. Hipotiroidinin sadece L-tiroksini ile tedavisinin spermatogeneziste düzelme ve serum çinko seviyesinde artmaya katkısı olmakta, fakat normal seviyeye getirmeye yetmemektedir.
4. Tek başına çinko tedavisinin tiroid fonksiyonlarına bir etkisi yoktur.
5. Hipotiroidinin spermatogenezis üzerine olan etkisinin tedavisinde en iyi yöntemin L-tiroksini + çinko replasmanı tedavisi olduğu görülmüştür.

2. İmamoğlu K, Tiroidin benign hastalıkları, Sayek I, Temel Cerrahi Güneş Kitabevi Ankara, 1991; 1187-1198.

3. Kaplan EL, Thyroid and parathyroid, in: Schwartz SI, ed. Principles of surgery 6 th edition Mc Graw Hill Inc, USA 1994; 1611-1680.
4. Mc Clure RD, Male Infertility, Tanagho EA, Mc Aninch JW, Smith' s General Urology 14th edition, Appleton and Lange, USA 1995; 45: 739-771.
5. Utiger RD, Thyroid disease, Felis P, Baxter JD, Frohman LA, Endocrinology and Metabolism, Third edition, Mc Graw Hill Inc, New York USA, 1995; 10: 435-519.
6. Staub JJ, Althaus BU, Engler H, Trabucco P, et al, Spectrum of subclinical and overt hypothyroidism, effect on thyrotropin, prolactin and thyroid reserve and metabolic impact on peripheral target tissues, Am J Med. 1992; 92 (6): 355-362.
7. Kankılıç A, Burhan T, Şahin SN, Tiroid hastalıklarında serum bakır ve çinko seviyeleri, Karadeniz Tıp Dergisi, 1993; 6(4): 184-186.
8. Buchiger W, Leopold B, Lind P, Veränderungen des zinspiegels im serum, volblut und im erythrozyten bei schilddrüsen-stoffwechselstörungen. Wiener Klinische Wochenschrift 1988;619-621.
9. Mithal A, Hassan AM, Al-Awgatt MA, Free amino acids, copper, iron and zinc composition in sera of patients with thyromboembolic diseases. Morm Metabol Res, 1990; 22: 117-120.
10. Saner G, Savaşan S, Saka N, Zinc metabolism in hypothyroidism, Lancet 1992; 340: 432-433.
11. Dolev E, Patricia A, Solomon B, Alterations in magnesium and zinc metabolism in thyroid disease, Metabolism, 1988; 37(1): 61-67.
12. Bedwal RS, Bahuguna A, Zinc, copper and selenium in reproduction, Experientia 1994; 50(7): 626-640.
13. Lebondel G, Le Bouil A, Allain P, Influence of thyro-parathyroidectomy and Thyroxine replacement on Cu and Zn cellular distribution and on the metallothionein level and induction in rats. Bio Trace Element Research 1992; 32: 281-288.
14. Palmero S, Prati M, Bolla F, Fugassa E, Tri-iodo thyronine directly effects rat sertoli cell proliferation and differantiation , J Endocrinol, 1995; 145(2): 355-362.
15. Mesami E, Najafi A, Timiras PS, Enhancement of seminiferous tubular growth and spermatogenesis in testes of rats recovering from early hypothyroidism, a quantitative study, Cell Tissue Res, 1994; 275(3): 503-511.