

## ELEKTROMANYETİK ALANIN FETUS BÖBREĞİ ÜZERİNE ETKİSİNİN İNCE YAPI DÜZEYİNDE İNCELENMESİ

Meryem ÇAM<sup>1</sup>, Suna ÖMEROĞLU<sup>2</sup>, Deniz ERDOĞAN<sup>2</sup>, M. Tahir HATİBOĞLU<sup>2</sup>, Serhat ÖZYAR<sup>3</sup>

<sup>1</sup> Abant İzzet Baysal Üniversitesi Düzce Tıp Fakültesi Histoloji ve Embriyoloji, Düzce -TÜRKİYE

<sup>2</sup> Gazi Üniversitesi Tıp Fakültesi Histoloji ve Embriyoloji, Ankara -TÜRKİYE

<sup>3</sup> Ortadoğu Teknik Üniversitesi Elektrik ve Elektronik Mühendisliği, Ankara -TÜRKİYE

Geliş Tarihi: 24. 02. 2000

### Ultrastructural Analysis of the Effects of Electromagnetic Field on Fetal Kidney

#### SUMMARY

The aim of this study was to analyze the effects of an electromagnetic field that could be exposed during our daily life on developing kidney in fetus with comparison mother kidney. Pregnant mice with similar age and body weight were randomly divided into two groups as "control" and "electromagnetic field". Mice in the study group were exposed to 120 microtesla, 7 hrs/day and 7 days/ week. On the 18 th day of pregnancy mice were sacrificed after taking their fetuses out by cesarean section and electron microscopic examination of the kidney of fetuses and their mothers were made. It was found that exposure to electromagnetic field during our daily life effected development of fetal kidney by causing degeneration in microvilli and mitochondria in proksimal tubuli in spite of necrotic changes in some cells in the mother.

*Key Words: Fetal kidney, Electromagnetic field, Ultrastructure*

#### ÖZET

Bu çalışmanın amacı, günlük yaşamda etkisi altında kalabileceğimiz ortalama bir elektromanyetik alanın, fetus böbreğinin gelişimi üzerine olan etkisini, anne böbreği ile karşılaştırmalı olarak incelemektir. Bu amaçla yaşları ve vücut ağırlıkları birbirine yakın olan gebe fareler "Kontrol" ve "Elektromanyetik alan" olmak üzere iki gruba ayrıldılar. Elektromanyetik alan grubundaki fareler günde 7 saat 120 mikrotteslalık bir elektromanyetik alana konuldular. Farelerden gebeliklerinin 18. gününde sezeryanla fetusları çıkarıldı ve böbrekleri alınarak rutin elektron mikroskobu takip işlemine alındı. Ayrıca anne böbreğinde parça alınarak karşılaştırmalı olarak incelendi. Sonuç olarak günlük yaşamda etkisi altında kalabileceğimiz ortalama bir elektromanyetik alanın, fetus böbreğinde proksimal tubulus mikrovilluslarında bozulma ve mitokondriyonlarda krista kaybına neden olurken anne böbreğinin proksimal tubuluslarında bazı hücrelerde nekrotik değişikliklere yol açtığı saptandı.

*Anahtar Kelimeler: Fetus böbreği, Elektromanyetik alan, İnce yapı*

## GİRİŞ

Günlük yaşamda değişik kaynaklı pek çok elektromanyetik alanların etkisi altında kalınmaktadır. Bunların bazıları doğal kaynaklı iken, bazıları yapay kaynaklı elektromanyetik alanlardır. Yaşamımızda önemli yer tutan elektrikli ev aletleri, bilgisayarlar, cep telefonlarının yanı sıra enerji terminaleri, yüksek gerilim hatları da elektromanyetik alan kaynaklarıdır. Ayrıca elektromanyetik alan oluşturan bu kaynaklar arasında da karşılıklı bir etkileşim söz konusu olmaktadır.

Canlılar, çevrelerinde var olan bu elektromanyetik alanlardan etkilenmektedirler (1,2). Bu, dış etkenlere çok duyarlı bir dönem olan fetal gelişim sürecinde, elektro-manyetik alanlardan etkilenilebileceği kuş-kusuna yol açmaktadır. Bu nedenle bugüne değin konu ile ilgili bazı araştırmalar yapılmıştır (3, 4, 5, 6, 7, 8,9,10,12).

Bu çalışmada günlük yaşamda etkisi altında kalabileceğimiz ortalama bir elektromanyetik alanın, fetusta böbrek gelişimi üzerine olan etkisinin incelenmesi amaçlandı. Fetus böbreğindeki yapısal değişimler anne böbreği ile karşılaştırmalı olarak değerlendirildi.

## MATERYAL METOT

Bu amaçla çalışmamızda yaşları ve vücut ağırlıkları birbirine yakın olan üç dişi fare, bir erkek fare ile birlikte olacak şekilde bir gece aynı ortama konuldular. Ertesi sabah vajinal tıkaç olanlar, gebeliğinin "0. "gününde kabul edilerek Kontrol ve "Elektromanyetik alan" grubu olmak üzere iki gruba ayrıldılar. Elektromanyetik alan grubundaki fareler, günde 7 saat, 120 mikrotelalılık bir elektromanyetik alana konuldular(3,7).

Elektromanyetik alan düzeni, her bir kenarı 25cm. olan sekizgen şeklinde tahta bir kafesin çevresine on sıra bakır tel sarılarak oluşturulan bir bobin sisteminden oluşmaktaydı. Sistemin içerisine takılan direnç ve uygulanan 50 Hertz şiddetindeki akımla ortalama 120 mikrotelalılık bir elektromanyetik alanın oluştuğu Gaussmetre ile ölçülerek test edildi. Farelerden gebeliklerinin 18. gününde sezeryanla yavruları alındı. Fetüslerin böbrekleri stereomikroskop altında çıkarılarak elektron mikroskop takip işlemi uygulandı. Anne böbreklerinden alınan parçalar da aynı işlemde geçirildi. Bunun için alınan örnekler, 1/15 M fosfat tamponlu, %2,5 luk gluteraldehit solüsyonunda pH 7. 4 te +4°C de tesbit edildiler. Daha sonra fosfat tamponunda

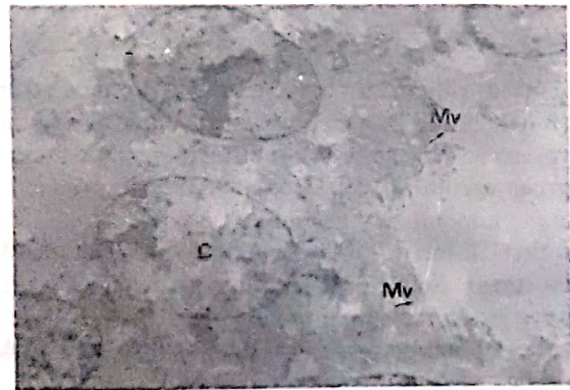
dört kez yıkanan doku örnekleri , 1/15Mlık tamponlu %1'lik osmiumtetraoksit ile +4°Cde ikinci kez tespit edildiler. Tespit işleminden sonra doku parçaları tekrar fosfat tamponuyla yıkanarak dereceli alkol serilerinden ve propilen oksitten geçirildiler. Sudan kurtarılan doku parçaları, eşit oranda Dodesenilsüksinik asit ve Araldit CY 212 den oluşan birinci karışım gömme materyalinde bir gece bekletildiler. Daha sonra dokular birinci karışıma eklenen %2'lik Benzildimetilamini de içeren ikinci bir karışımı içeren 00 lık jelatin kapsüllere gömüldüler. Polimerizasyon işlemi 40 °C lik etüvde 24 saat, 60 °Clik etüvde 48 saat bırakılarak yapıldı. Elde edilen bloklardan alınan ince kesitler önce kurşun sitrat ile 15 dakika , sonra uranil asetat ile 20 dakika süreyle boyandılar. Zeiss EM 900 mikroskopu ile incelenerek resimlendirildiler.

## BULGULAR

### FETUS KONTROL GRUBU:

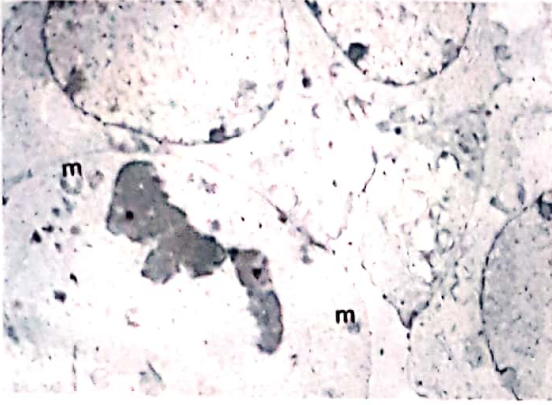
Proksimal,distal tubuluslar ve glomerüllerde yapı normaldi (Şekil1,2,3).

Bazı Tubulus hücrelerinde mitoz izleniyordu. (Şekil 2). Proksimal tubuluslardaki mikrovilluslar gelişkindi (Şekil 1). Bazal intrasito-plazmik katlantılar izlenemiyordu. Mitokondriyonlar oldukça iri, yuvarlak, oval şekilli idi. Mitokondriyonların kristalleri çok sayıda, ancak kısaydı (Şekil 1).



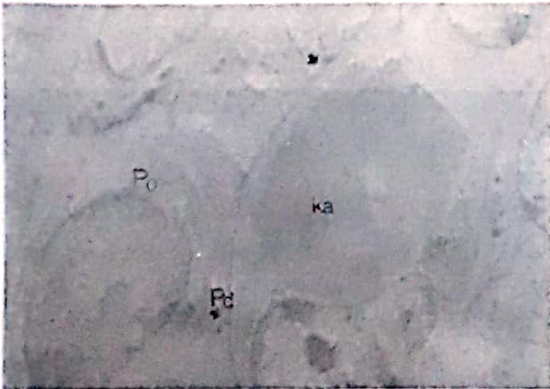Şekil 1. Fetus kontrol grubu : Proksimal tubulus normal görünüyor. Çekirdek (ç). mikrovillus(Mv) Uranil asetat + kurşun sitrat x3000

Distal tubuluslar genel yapıya uyumluydu(Şekil 2).



Şekil 2. Fetus kontrol grubu : Distal tubulus normal görünümde. Mitoz (\*) izleniyor. , mitokondriyon (m). Uranil asetat+ Kurşun sitrat x4400

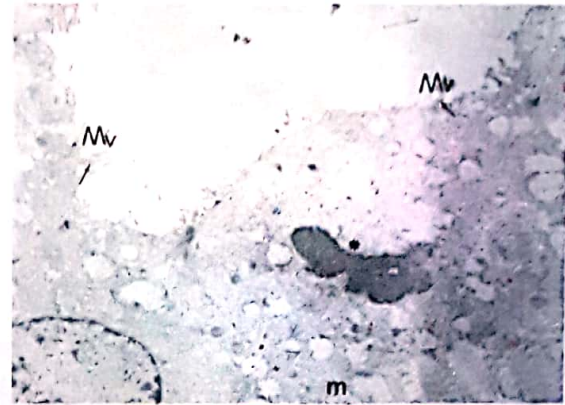
Glomerüllerde bazal lamina ince, podositlerin pediselleri kısa, künt ve az gelişmişti. (Şekil 3)



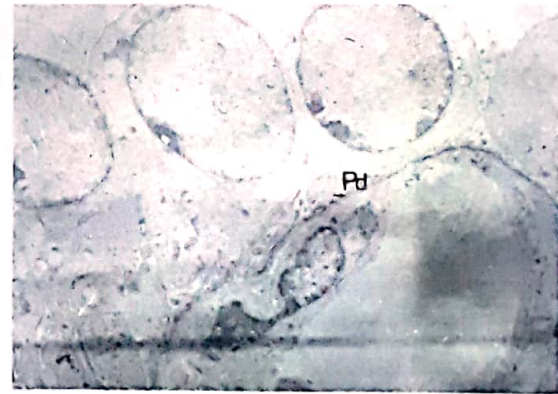
Şekil 3. Fetus kontrol grubu: Glomerülden bir kesit. Podosit (Po),Pedisel(Pd), kapiller (ka) normal yapıda. Uranil asetat + Kurşun sitrat X3000

#### FETUS ELEKTROMANYETİK ALAN GRUBU:

Proksimal tubuluslarda, mikrovillusların yapısı yer yer korunurken, genelde düzensiz olduğu, bazı bölgelerde hiç izlenmediği dikkati çekti. Mitokondrilerde genişleme, kristalarda silinme izleniyordu. Bazal katlantılar yoktu. Tubulus hücrelerinde mitoz görülmüyordu (Şekil 4). Podositler normaldi. Pediseller kısa ve künttü. Kapillerlerde yapı normaldi(Şekil 5,6).



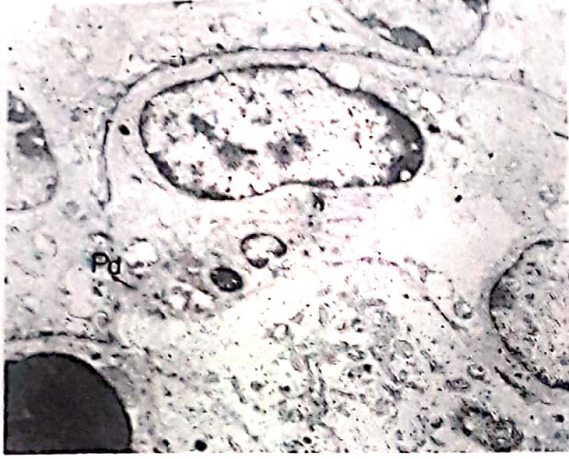Şekil 4. Fetus elektromanyetik alan grubu: Proksimal tubulustan alınmış bir kesit. Mikrovilluslar düzensiz(Mv), mitokondriyonlarda kristalar silinmiş(m), mitoz(\*) izleniyor. Uranil asetat +Kurşun sitrat X3000




Şekil 5. Fetus elektromanyetik alan grubu: Glomerül normal izleniyor. Pediseller( Pd) Uranil asetat+ Kurşun sitrat X3000

#### ANNE ELEKTROMANYETİK ALAN GRUBU

Özellikle proksimal tubulus hücrelerinin bazıları normal olarak izlenirken, bazılarında piknotik, otofajik vakuoller görüldü(Resim 8). Apikal sitoplazmadaki vakuoller ve mikrovilluslar normal yapıda, bazal katlantılar belirgindi(Resim 7).

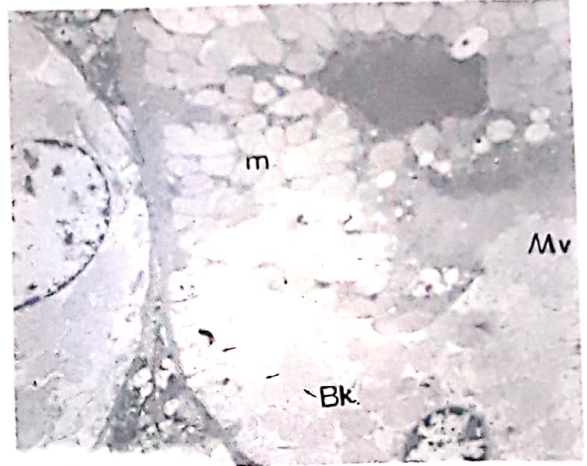


Şekil 6. Fetus elektromanyetik alan grubu: Glomerülden bir görünüm. Pediseller(Pd) kapiller(ka) normal. Uranil asetat +Kurşun sitrat X4400



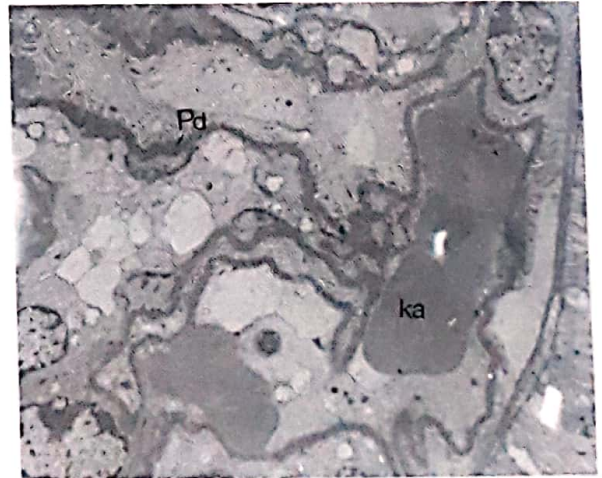
Şekil 7. Anne elektromanyetik alan grubu: Proksimal tubulustan bir kesit. Mikrovillus(Mv), Mitokondriyon (m) Uranil asetat + Kurşun sitrat X3000

Buna karşılık bir grup tubulus hücresinde çekirdekleri yoğun heterokromatik kümeler içeren nekroza giden hücre yapısı sergilemekte. Bazaldan lümeneye kadar mitokondriyonlar normal yapı gösterirken, hücre sitoplazması içerisinde ve lümeneye oldukça yoğun homojen bir materyal birikimi ilgiyi çekiyor. Bazal membran katlantıları hücre içinde adeta bir labirent sistemi oluşturmuştu. Bu tip tubulus hücrelerinin dejenerasyona giden hücreler olabileceği düşünüldü(Şekil 8).



Şekil 8. Anne elektromanyetik alan grubu. Proksimal tubulusta piknotik çekirdek ve otofajik vakuoller görülmüyor. Bazal katlantılar (Bk), mikrovilluslar (Mv),mitokondriyonlar (m) Uranil asetat + Kurşun sitrat X3000

Distal tubuluslarda ise yapı kontrol grubuna benzemektedir. Glomerül yapısı genelde korunmuştu. Mesenşyal hücreler normaldi(Şekil 9).



Şekil 9. Anne elektromanyetik alan grubu: Glomerülden bir kesit Pediseller(Pd), kapiller(ka) normal. Uranil asetat + Kurşun sitrat X3000

## TARTIŞMA

Elektromanyetik alanların biyolojik etkileri ve çevremizdeki sınır değerleri hakkında tartışmalar yapılarak, güvenlik standartları oluşturulmaya çalışılmaktadır. Çoğumuz sürekli olarak elektromanyetik alanların etkisi altında kalmaktayız. Enerji dağıtımını yapan kablolar, elektrik motorları ve modern

yaşamın gereği olan tüm elektrikli aletler yaşadığımız çevreyi kuşatmış bulunmaktadır. Yapılan araştırmalarda normal bir evde 60 Hertzlik alanların, 1 ile 20 V/m arasında bir elektromanyetik alan oluşturdukları tespit edilmiştir. Ve bu değer elektrikli ev aletlerinin yakınında daha da artarak 250V/m ye ulaşmaktadır. Elektromanyetik alanların reproduktif ve teratolojik etkileri ile ilgili pek çok çalışma yapılmıştır(1,3,5,7,8,9,11). Bu etkilerde, uygulanan elektromanyetik alanın şiddeti, şekli,süresi ve uygulanan memelinin türü gibi çeşitli faktörler devreye girmektedir.

Huuskonen ve arkadaşları (3)düşük frekanslı manyetik, alanların, fetal gelişim üzerine etkisi ile ilgili olarak sıçanlarda yaptıkları çalışmada,iskelet sisteminde ve visseral organlarda minör anomalilere rastlamışlardır. Bunlar iskelet sisteminde ;ekstratorasik kosta, dalgalı kosta, yer değiştirmiş kosta, yer yer kalınlaşmış kosta ile visseral organlarda , üreter dilatasyonu, renal pelvik dilatasyon, geniş böbrek gibi bazı anomalilerdir.

Ancak bilindiği gibi memeli türleri arasında arasında dış etkenlere duyarlılık ve malformasyon oluşumu açısından farklılıklar bulunmaktadır. Schardein ve arkadaşları yaptıkları çalışmada

düşük frekanslı elektromanyetik alanların, sıçanlarda iskelet sistemini etkilemesine karşın farelerde göz defektlerine, exencephaliye, polidaktiliye,yarık damağa daha yaygın olarak neden oldukları gösterilmiştir(6).

M. A. Stuchly ve arkadaşları (11) ise üç değişik yoğunluktaki elektromanyetik alanda (5. 7 mikrotlesla, 23 mikrotlesla, 66 mikrotlesla), iki hafta süreyle günde 7 saat boyunca bıraktıkları dişi sıçanların fötüslerinde,minör iskelet anomalileri dışında herhangi bir teratolojik etkiye rastlamadıklarını bildirmişlerdir.

Bizde çalışmamızda, 120 mikrotlesla şiddetindeki bir elektromanyetik alanın fare fötüslerinin böbreklerinde proksimal tubuluslarda mikrovilluslarda bozulma ve mitokondrilerde kontrol grubuna göre daha fazla krista kaybına yol açtığı görüldü. Anne böbreklerinde ise proksimal tubuluslarda nekroza giden hücreler saptandı.

Ancak elektromanyetik alanların, insan sağlığı ve fetal gelişim üzerine etkilerini değerlendirebilmek için daha ileri çalışmalara gereksinim olduğu kanısındayız

## KAYNAKLAR

1. Repacholi M. H, Low-Level Exposure to Radiofrequency Elektromagnetic Field: Healt Effects and Research Needs. Bioelectromagnetics 1998: 19:1-19
2. Kavet R and Tell R. A VDTs:Field levels, Epidemiology and Laboratory StudiersHealth Physics 199161-1, 47-57
3. Huushonen H, Juutilainen J, and Komulainen H, Effects of Low- Frequency Magnetic Fields on Fetal Development in Rats. Bioelectromagnetics 1993: 14:205-213
4. Farrell J. M, Barber M, Krause D and Litovitz T. AThesuperposition of a Temporally Incoherent Magnetic Field Inhibits 60 Hz-Induced Changes in the ODC Activity of Developing Chic Embryos . Bioelectromagnetics 1998: 19:53-56
5. Brent R. L, Gordon W. E, Bebbett W. R, and Beckman D. A Reproductive and Teratologic effects of Elektromagnetic Fields. Reproductive Toxicology 1993: 7:535-580
6. Schardein j. l, Principles of teratogenesis applicable to human exposure to drugs and chemicals. İn Schardein JL ed: "Chmically İnduced Birth Defects" Drug and Chemical Toxicology 1985: 2:1-46
7. Zecca L, Mantegazza C ,Magonato U Cerretelli P, Caniatti M, et all Biological Effects of Prolouged Exposure to ELF Elektromagnetic Prolonged Exposure to ELF Elektromagnetic Fields in Rats III 50 Hz Elektromagnetic Field. Bioelectromagnetics 1998: 19:57-66
8. Sontag W. Action of Extremely Low Frequency Electric Fields on the Cytosolic Calcium Concentration of Differentiated HL-60 Cells: Nonactivated Cells . Bioelectromagnetics 1998: 19:32-40
9. Katsir G, Baram S. C and Parola A. H Effect of Sinusoidally Varying Magnetic Fields on Cell Proliferation and Adenosine Deaminase Specific Activity. Bioelectromagnetics 1998: 19:46-52
10. Şeker S, Çerezci O. Elektromanyetik alanların biyolojik etkileri, güvenlik standartları ve korunma yöntemleri. Ankara: 1951: 479-480.

- 11 Studly M. A, Ruddick J, Villeneuve D, Robinson K, Reed B, Lecuyer D. W , Tan K, and Woug J. Teratological Assesment of Exposure to Time-Varying Magnetic Field, Teratology 1998: 38:461-466
- 12 Güler G, Seyhan N. A, Özoğul C, Erdoğan D. Biochemical and Structural Approach to Collagen Synthesis Under Electric Field. Gen. Physiol. Biophys. 1996: 15:429-440.