



ARAŞTIRMA

F.Ü.Sağ.Bil.Tıp.Derg.
2020; 34 (2): 131 - 134
http://www.fusabil.org

Karaciğer Nakli Sonrası İnsizyonel Herni: Tek Merkez Deneyimi

Gökhan ERTUĞRUL^{1, a}
Mahmut ZENCİROĞLU^{2, b}

¹ İstanbul Medipol
Üniversitesi,
Hepatobilyer Cerrahi ve
Organ Nakli Bölümü,
İstanbul, TÜRKİYE

² İstanbul Medipol
Üniversitesi
Genel Cerrahi Anabilim Dalı
İstanbul, TÜRKİYE

^a ORCID: 0000-0002-8351-4220

^b ORCID: 0000-0002-2992-8238

Amaç: İnsizyonel herni, tüm ameliyatlardan sonra ortaya çıkabilecek ve hastanın yaşam kalitesini etkileyebilecek ciddi bir komplikasyondur. İnsidansı, karaciğer naklinden sonra %5 ile 35 arasındadır. Bu retrospektif çalışmanın amacı, karaciğer nakli sonrası gelişen insizyonel hernilerin değerlendirilmesidir.

Gereç ve Yöntem: Nisan 2014 - Nisan 2018 tarihleri arasında İstanbul Medipol Üniversitesi Tıp Fakültesi Hastanesi Organ Nakli Bölümü'nde, canlı vericili karaciğer nakli yapılan 140 yetişkin hasta retrospektif olarak incelendi. İnsizyonel herni 10 (%7.1) hastada saptandı. Bu hastaların demografik ve klinik özellikleri, predispozan faktörleri ve cerrahi sonuçları değerlendirildi.

Bulgular: Hastaların yaş ortalaması 58.3±5.8 yıldır. Bu hastaların 7'si (%70) erkekti. Hastaların ortalama Vücut Kitle İndeksi (VKİ) 33.9±1.6 kg/m² (kilogram/metrekaare) idi. Hastaların ortalama son dönem karaciğer hastalığı (MELD) skoru 19±2.2 idi. Hastaların ameliyat öncesi ortalama serum albümin düzeyleri 2.99±0.12 g/L idi. 8 (%80) hastada nakil sonrası şiddetli assit (>2 L) vardı. Tüm hastalardaki herni defekti prolene mesh greft ile onarıldı (açık onlay tekniği ile). Otuz altı (22-42) aylık takipte komplikasyon ve nüks görülmedi.

Sonuç: Risk grubunda yaşlı - erkek - obez hastalar, düşük serum albümin düzeyleri ve şiddetli assit vardı. Karaciğer nakli sonrası gelişen insizyonel hernilerin erken tanı ve tedavisi için özellikle bu hasta gruplarına dikkat edilmesi gerektiğini düşünülmektedir.

Anahtar Kelimeler: İnsizyonel herni, karaciğer nakli, risk faktörleri

Incisional Hernia After Liver Transplantation: A Single Center Experience

Objective: An incisional hernia is a serious complication that may develop after all operations and may affect the quality of a patient's life. The incidence is between 5 to 35% after liver transplantation. The aim of this retrospective study is to evaluate the development of incisional hernias after liver transplantation.

Materials and Methods: Between April 2014 and April 2018 at Istanbul Medipol University Medical Faculty Hospital Organ Transplantation Department, 140 adult patients with living donor liver transplantation were studied retrospectively. The incisional hernia was diagnosed in 10 (7.1%) patients. The demographic features, clinical features, predisposing factors and surgical outcomes were evaluated in these patients.

Results: The mean age of patients was 58.3±5.8 years. Of these patients, seven (70%) were male. Mean Body Mass Index (BMI) of the patients was 33.9±1.6 kg/m² (kilogram/ square meter). The mean end-stage liver disease (MELD) scores of the patients was 19±2.2. Mean preoperative serum albumin levels of the patients was 2.99±0.12 g/L. There was posttransplant severe ascites (>2 liters) in 8 (80%) patients. The hernia defects in all these patients were repaired (with open onlay technique) with prolene mesh graft. No complication and recurrence were observed in the follow up of 36 (22-42) months.

Conclusions: There were elderly - male - obese patients, low serum albumin levels and severe ascites in the risk group. We think, attention must be paid especially in these patient groups for the early diagnosis and treatment of incisional hernias which may develop after liver transplantation.

Keywords: Incisional hernia, liver transplantation, risk factors

Geliş Tarihi : 21.01.2020
Kabul Tarihi : 16.06.2020

Yazışma Adresi Correspondence

Gökhan ERTUĞRUL
İstanbul Medipol Üniversitesi
Hepatobilyer Cerrahi ve
Organ Nakli Bölümü,
İstanbul - TÜRKİYE

mdgertugrul@gmail.com

Giriş

İnsizyonel herni, tüm ameliyatlardan sonra ortaya çıkabilecek ve hastanın yaşam kalitesini etkileyebilecek ciddi bir komplikasyondur. Özellikle oluşacak kozmetik bozukluklar hastaları son derece rahatsız etmektedir (1). İnsizyonel herni gelişimi için predispozan faktörler arasında yaş, erkek cinsiyet, kilo, diabetes mellitus, kronik obstrüktif akciğer hastalığı, hipoalbuminemi, malnutrisyon, yara yeri enfeksiyonu, geçirilmiş cerrahi, steroid kullanımı ve immünsüpresyon sayılabilir (2, 3). Tanı için fizik muayene ve tüm batin bilgisayarlı tomografisi ideal yöntemlerdir. Tedavide açık yada laparoskopik cerrahi teknikler uygulanabilir (4, 5). Bu retrospektif çalışmanın amacı, karaciğer nakli sonrası gelişen insizyonel hernilerin değerlendirilmesidir.

Gereç ve Yöntem

Retrospektif bu çalışmada kurum onayı alınmıştır. Nisan 2014 – Nisan 2018 tarihleri arasında İstanbul Medipol Üniversitesi Tıp Fakültesi Hastanesi organ nakli bölümünde, canlı vericili karaciğer nakli yapılan 140 yetişkin hasta retrospektif olarak incelendi. İnsizyonel herni 10 (%7.1) hastada teşhis edildi. Bu hastaların demografik ve klinik özellikleri, predispozan faktörleri ve cerrahi sonuçları değerlendirildi.

Karaciğer nakli yapılan tüm yetişkin hastalarda mercedes insizyon kullanıldı. Ameliyat sonrası insizyonu kapatmak için ise, alt ve üst fasialar ayrı ayrı kapatılacak şekilde Polidiodksanon (PDS) Loop No 1 ile devamlı dikişler ve bu devamlı dikişlerin gevşemesini önlemek ve köşeleri güçlendirmek için 1 cm aralıklarla Poliglaktin (Vicryl) No 1 ile tek tek dikişler kullanıldı.

Hastalara karaciğer nakli sonrası standart immünsüpresif tedavi olarak ömür boyu kullanılacak Kalsinörin İnhibitörleri (Takrolimus veya Siklosporin), ilk bir yıl kullanılacak Mikofenolat Mofetil, ilk altı ay kullanılacak Prednizolon başlandı.

Hastalar karaciğer nakli sonrası taburculuklarından itibaren ilk ay haftada bir, ikinci ay onbeş günde bir, sonraki aylarda ise ayda bir kontrole geldi.

İstatistiksel Analiz: İstatistiksel analiz için SPSS 22.0 (Windows için SPSS, 2007, Chicago) kullanıldı. Normal dağılımlı sürekli değişkenler ortalama \pm Standart sapma olarak, kategorik değişkenler ise yüzde ve sayı olarak verildi.

Bulgular

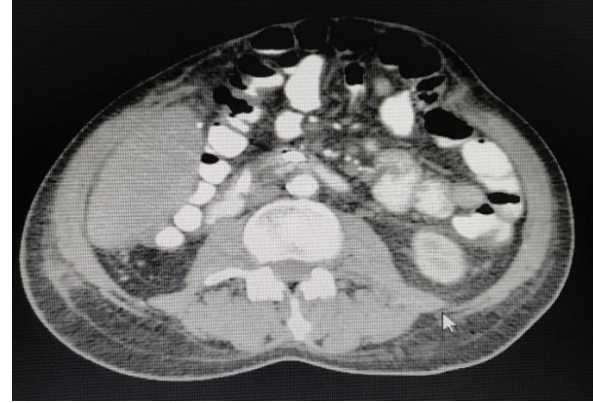Canlı vericili karaciğer nakli yapılan 140 yetişkin hasta retrospektif olarak incelendi. İnsizyonel herni 10 (%7.1) hastada saptandı. Hastaların yaş ortalaması 58.3 ± 5.8 yıldır. Hastaların 7'si (%70) erkek, 3'ü (%30) kadın idi. Hastaların ortalama Vücut Kitle İndeksi (VKİ) 33.9 ± 1.6 kg/m² (kilogram/ metrekaire) idi. Hastaların ortalama son dönem karaciğer hastalığı (MELD) skoru 19 ± 2.2 idi. Hastaların ameliyat öncesi ortalama serum albümin düzeyleri 2.99 ± 0.12 g/L idi. 8 hastada (%80) nakil sonrası şiddetli asit (>2 L) vardı. Diğer risk faktörlerinden 3 (%30) hastada Diabetes Mellitus, 2 (%20) hastada kronik obstrüktif akciğer hastalığı, 2 (%20) hastada relaparotomi, 2 (%20) hastada yara yeri enfeksiyonu mevcuttu.

Tablo 1'de hastaların demografik ve klinik özellikleri ile insizyonel herni gelişimi için ilişkili olabilecek risk faktörleri görülmektedir. Kontrollerde, fizik muayenesinde insizyonel herni saptanan hastalarda herniye ait defektin büyüklüğünü belirlemek için oral ve intravenöz kontrastlı tüm batin bilgisayarlı tomografisi çekildi (Şekil 1).

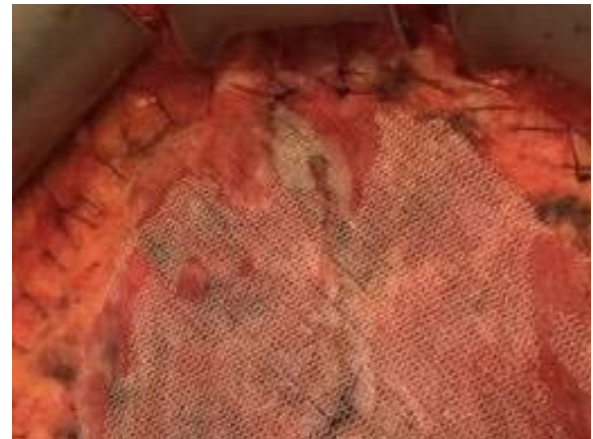
İnsizyonel herni saptanan tüm hastalara Açık-Onlay tekniği ile prolene mesh greft kullanılarak İnsizyonel herni tamiri yapıldı (Şekil 2). Otuz altı (22-42) aylık takip süresinde herhangi bir komplikasyon ve insizyonel herni nüksü görülmedi.

Tablo1. Demografik/Klinik özellikler ve ilişkili olabilecek risk faktörleri

Yaş > 55 (yıl)	58.3±5.8
Erkek / Kadın (n /%)	7 (70%) / 3 (30%)
Vücut Kitle İndeksi > 30 (kilogram/ metrekaire) (kg/m ²)	33.9±1.5
Son Dönem Karaciğer Hastalığı (MELD) Skoru > 15	19±2.2
Etiyoloji (n /%)	Nonalkolik steatohepatit 3 (30%) Hepatit B Virüsü 3 (30%) Hepatit C Virüsü 3 (30%) Etanol 1 (10%)
Serum Albumin Düzeyi <3.5 g/L	2.99±0.12
Şiddetli Asit >2 L	8 (80%)
Diabetes Mellitus (n/%)	3 (30%)
Kronik Obstrüktif Akciğer Hastalığı (n /%)	2 (20%)
Relaparotomi (n/%)	2 (20%)
Yara Yeri Enfeksiyonu (n/%)	2 (20%)



Şekil 1. Oral ve intravenöz kontrastlı tüm batin bilgisayarlı tomografisi (Tüm Batin BT)



Şekil 2. Açık-onlay tekniği ile prolene mesh greft kullanılarak insizyonel herni tamiri

Tartışma

İnsizyonel herni, tüm ameliyatlardan sonra ortaya çıkabilecek ve hastanın yaşam kalitesini bozabilecek ciddi bir komplikasyondur. İnsidansı karın cerrahisi geçiren hastalarda %4-20 iken bu oran karaciğer nakli sonrası %5-35'e kadar çıkabilmektedir (2, 3). Bu çalışmada yetişkin canlı vericili karaciğer nakli yapılan 10 (%7.1) hastada insizyonel herni saptandı.

Yapılan birçok çalışmada (6-9) karaciğer nakli sonrası insizyonel herni gelişimi için ana predispozan faktörler arasında elli beş üstü yaş, erkek cinsiyet ve kilo (BMI>30 kg/m²) bulunmaktadır. Bu çalışmada da hastaların yaş ortalaması 58.3±5.8 yıldır. %70' i erkek hastalardan oluşan bu grupta BMI ortalaması 33.9±1.5 kg/m² idi.

Karaciğer nakli sonrası insizyonel herni gelişimi için literatürde belirtilen diğer risk faktörleri arasında yüksek MELD skoru, nakil öncesi serum albumin düzeyinin düşüklüğü, nakil sonrası devam eden şiddetli assit, Diabetes mellitus ve kronik obstüriktif akciğer hastalığının varlığı, relaparotomi ve yara yeri enfeksiyonu, bolus steroid tedavisi ve immünsüpresif olarak m-TOR inhibitörlerinin kullanılması yer almaktadır (7).

Karaciğer nakli yapılan hastaların MELD skorunun 22'den büyük olmasının nakil sonrası insizyonel herni riskini artırdığı belirtilmektedir. Bu çalışmada da hastaların MELD skor ortalaması 19±2.2 olarak saptanmıştır (7).

Nakil öncesi serum albumin düzeylerinin 3 g/L'nin altında olmasının, nakil sonrası devam eden şiddetli assit (>2-4 litre) olmasının insizyonel herni riskini riski artırdığı belirtilmektedir (8). Bu çalışmada hastaların ameliyat öncesi ortalama serum albümin düzeyleri 2.99±0.12 g/L bulunmuş olup, yine 8 (%80) hastada nakil sonrası devam eden şiddetli assit (>2 L) mevcuttu.

Literatürde etioloji ile ilgili net bir veri saptanmamış olup çalışmamızda 3 (%30) hasta nonalkolik steatohepatit (NASH), 3(30%) hasta hepatit B virüs (HBV) enfeksiyonu, 3(30%) hasta hepatit C virüs (HCV) enfeksiyonu, 1 (10%) hasta etanol nedeniyle canlı vericili karaciğer nakli oldu.

Kaynaklar

1. Bachir NM, Larson AM. Adult liver transplantation in the United States. Am J Med Sci 2012; 343: 462-469.
2. Kahn J, Muller H, Iberer F, et al. Incisional hernia following liver transplantation: Incidence and predisposing factors. Clin Transpl 2007; 21: 423-426.
3. Hidalgo MP, Ferrero EH, Ortiz MA, et al. Incisional hernia in patients at risk: can it be prevented? Hernia 2011; 15: 371-375.
4. Muller V, Lehner M, Klein P, et al. Incisional hernia repair after orthotopic liver transplantation: A technique employing an inlay/onlay polypropylene mesh. Langenbecks Arch Surg 2003; 388: 167-173.

Alicı hastalarda varolan diabetes mellitus ve kronik obstüriktif akciğer hastalığının insizyonel herni riskini arttırdığı belirtilen çalışmalar mevcuttur (8-10). Ancak bu çalışmada bu iki hastalığın insizyonel herniye katkısı tam olarak saptanamamıştır. Sadece 2 (%20) hastada diabetes mellitus ve 2(%20) hastada kronik obstüriktif akciğer hastalığı mevcuttu.

Relaparotomi ve yara yeri enfeksiyonu insizyonel herni gelişimi için risk faktörü olabilmektedir. Ancak çalışmamızda ikisinin oranında %20'yi geçmemiştir (10, 11)

Akut rejeksiyon nedeniyle bolus steroid tedavisi ya da immünsüpresif olarak m-TOR inhibitörleri kullanılan hastalarda insizyonel herni riski artabilmektedir. Ancak bu çalışmada insizyonel herni gelişen hastalar içerisinde bolus steroid tedavisi alan ya da immünsüpresif olarak m-TOR inhibitörü kullanılan hasta yoktu (12).

İnsizyonel herni saptanan karaciğer nakil hastaları cerrahi olarak açık ya da laparoskopik teknikle ameliyat edilebilir. Hastalara ya primer tamir ya da çeşitli sentetik greftler ile tamir yapılır (13). Bu çalışmada tüm hastalara açık olarak onlay tekniği ile prolene mesh greft kullanılarak insizyonel herni tamiri yapıldı.

İnsizyonel herni nedeniyle ameliyat edilen hastalarda nüks oranı açık olarak prolene mesh greft ile tamir edilenlerde %2-%30 arasında bildirilmektedir (14,15).

Bu çalışmada otuz altı (22-42) aylık takip süresinde insizyonel herni nüksü ve herhangi bir komplikasyon görülmemiştir.

Bu çalışmada bazı sınırlamalar mevcuttur. Bunlar çalışmanın retrospektif olması ve vaka sayısının az olmasıdır.

Sonuç olarak, karaciğer nakli sonrası gelişen insizyonel herni risk grubunda yaşlı, erkek, obez, nakil öncesi serum albümin düzeyleri düşük ve nakil sonrası şiddetli assiti devam eden hastalar vardı. Tartışma kısmında belirtilen sınırlamalara rağmen, insizyonel hernilerin erken tanı ve tedavisi için özellikle bu hasta gruplarına dikkat edilmesi gerektiğini düşünüyoruz.

5. Perkins JD. Incisional hernia repair after liver transplantation: a second editorial look. Liver Transpl. 2007; 13: 302-305.
6. Smith CT, Katz MG, Foley D, et al. Incidence and risk factors of incisional hernia formation following abdominal organ transplantation. Surg Endosc 2015; 29: 398-404.
7. Montalti R, Mimmo A, Rompianesi G, et al. Early use of mammalian target of rapamycin inhibitors is an independent risk factor for incisional hernia development after liver transplantation. Liver Transpl 2012; 18: 188-194.

8. Hegab B, Abdelfattah MR, Azzam A, et al. The usefulness of laparoscopic hernia repair in the management of incisional hernia following liver transplantation. *J Minim Access Surg* 2016; 12: 58-62.
9. Piardi T, Audet M, Panaro F, et al. Incisional hernia repair after liver transplantation: Role of the mesh. *Transplant Proc* 2010; 42: 1244-1247.
10. Smith CT, Katz MG, Foley D, et al. Incidence and risk factors of incisional hernia formation following abdominal organ transplantation. *Surg Endosc* 2015; 29: 398-404.
11. Fikatas P, Schoening W, Lee JE, et al. Incidence, risk factors and management of incisional hernia in a high volume liver transplant center. *Ann Transplant* 2013; 18: 223-230.
12. Janssen H, Lange R, Erhard J, et al. Causative factors, surgical treatment and outcome of incisional hernia after liver transplantation. *Br J Surg* 2002; 89: 1049-1054.
13. Kurmann A, Beldi G, Vorbürger SA, et al. Laparoscopic incisional hernia repair is feasible and safe after liver transplantation. *Surg Endosc* 2010; 24: 1451-1455.
14. Mekeel K, Mulligan D, Reddy KS, et al. Laparoscopic incisional hernia repair after liver transplantation. *Liver Transpl* 2007; 13: 1576-1581.
15. Forbes SS, Eskicioglu C, McLeod RS, et al. Metaanalysis of randomized controlled trials comparing open and laparoscopic ventral and incisional hernia repair with mesh. *Br J Surg* 2009; 96: 851-858.